

TUMOR KULIT DAERAH GENITAL

Lidwina Anissa, Wresti Indriatmi, Irma Bernadette S. Sitohang

*Departemen Ilmu Kesehatan Kulit dan Kelamin
FK. Universitas Indonesia/RSUPN dr. Cipto Mangunkusumo Jakarta*

ABSTRAK

Tumor daerah genital jarang dilaporkan. Berbeda dengan tumor lain, tumor daerah genital seringkali menimbulkan masalah untuk fisik, mental dan kesehatan seksual pasiennya. Tumor daerah genital menjadi terlambat didiagnosis karena lesi awal tidak disadari oleh pasien. Selain itu, pasien cenderung tidak mengeluhkan karena perasaan malu. Keterlambatan diagnosis dan tata laksana dapat berakibat cukup fatal yaitu prosedur pengangkatan genitalia parsial ataupun total yang tentunya akan menyebabkan gangguan fungsi. Selain itu, dapat berakibat pada morbiditas fisik, mental dan seksual serta mortalitas, terutama akibat metastasis tumor. Tinjauan pustaka ini akan membahas tumor daerah genital yang bersifat jinak, pra-kanker, dan ganas dengan angka prevalensi cukup tinggi, di antaranya keratosis seboroik, polip fibroepitel, karsinoma sel skuamosa in situ, dan karsinoma sel skuamosa. Pengetahuan mengenai gambaran klinis tumor daerah genital menjadi sangat penting terkait deteksi dan diagnosis dini penyakit. Diharapkan pengenalan dan diagnosis dini tumor daerah genital dapat mencegah morbiditas dan mortalitas akibat keterlambatan diagnosis. Penanganan tumor daerah genital seringkali membutuhkan kerjasama multidisiplin dalam upaya penanganan pasien secara holistik.

Kata kunci: *metastasis, pra-kanker, tumor genital, tumor jinak, tumor ganas,*

GENITAL SKIN TUMOR

ABSTRACT

Genital tumors are rare. Genital tumors tend to be problematic for physical, mental and sexual health. Genital tumors are likely to be late-diagnosed due to lack of patients' awareness. Besides, patients tend to be ashamed to complain. The usual delay in diagnosis and management often require a full or partial amputation of the external genitalia which will cause organ dysfunction for sure. Significant morbidity and mortality also can ensue from a delay in diagnosis. This review includes common benign, pre-malignant, and malignant genital tumors consist of seborrheic keratosis, fibroepithelial polyp, in situ squamous cell carcinoma, and squamous cell carcinoma. It is important to understand each tumor's clinical manifestation. Early detection and diagnosis of genital tumors is essential for preventing morbidity and mortality due to delayed diagnosis. Genital tumors management often require multidisciplinary approach to manage each case as holistic as possible.

Key words: *metastasis, malignant tumor, genital tumor, benign tumor, pre-malignant tumor*

Korespondensi:

Jl. Diponegoro 71, Jakarta Pusat
Telp: 021-31935383
Email: lidwina.anissa@gmail.com

PENDAHULUAN

Tumor di daerah genital secara epidemiologi adalah tumor yang jarang terjadi. Secara umum dapat dikelompokkan berdasarkan asal sel, yaitu sel skuamosa, kelenjar, melanositik, dan mesenkimal.¹ Lesi pra-maligna yang berasal dari jaringan epitel disebut dengan neoplasia intra-epitel.² Karsinoma sel skuamosa merupakan keganasan primer tersering pada daerah penis, vulva, dan vagina.^{2,3}

Tumor daerah genital menjadi masalah penting terkait kesehatan fisik, mental, dan seksual. Keterlambatan diagnosis dan tata laksana yang akan berakibat pada gangguan fungsi organ dan peningkatan morbiditas dan mortalitas, terutama akibat metastasis tumor.⁴ Berdasarkan sifatnya, tumor daerah genital dapat dibagi menjadi tumor jinak dan tumor ganas.^{2,3} Data epidemiologi melaporkan bahwa insidens tumor genital rendah. Beberapa kepustakaan dan pengalaman klinis menyimpulkan bahwa tumor jinak tersering pada daerah genitalia adalah keratosis seboroik, dan polip fibroepitel, sedangkan tumor ganas tersering adalah karsinoma sel skuamosa.^{2,4}

Pada tinjauan pustaka ini akan dibahas mengenai aspek pendekatan klinis, pemeriksaan penunjang, dan tata laksana beberapa tumor kulit daerah genital yang bersifat jinak, pra-kanker, dan ganas.

TUMOR JINAK

Keratosis Seboroik

Keratosis seboroik (KS), atau *basal cell papilloma/seborrheic wart*, adalah tumor jinak yang paling umum terjadi pada usia dewasa tua. KS merupakan tumor yang berasal dari proliferasi sel epidermis.⁵ KS jarang terjadi di

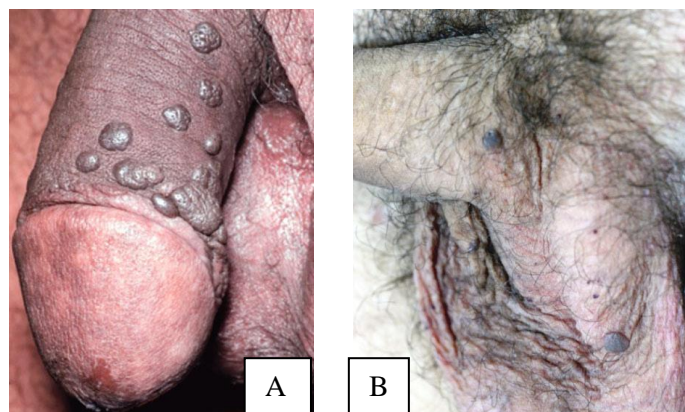
daerah genital, umumnya didapatkan pada kelompok usia yang lebih muda. Penyebab KS pada daerah genital belum diketahui secara pasti, diperkirakan friksi kronis turut berperan.⁶ Tardio, dkk. menemukan DNA *human papilloma virus* (HPV) pada 70% lesi KS genital yang diperiksa, meliputi HPV tipe 6, 18, 35 dan 55. KS dapat ditemukan di batang penis, skrotum, vulva, pubis, dan perineum.⁷

Gambaran klinis

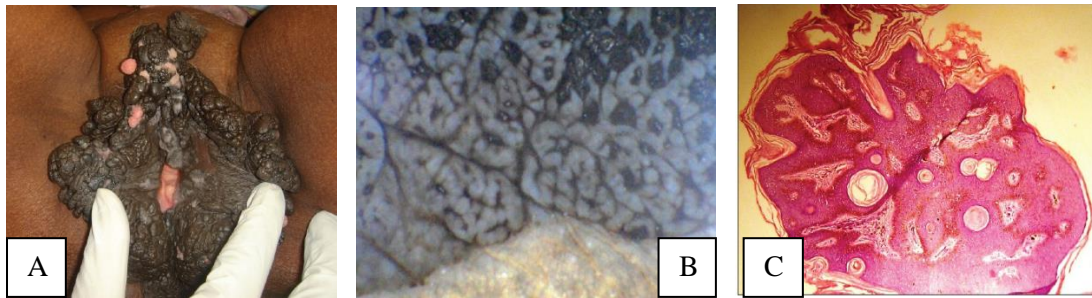
Secara klinis, KS umumnya tampak sebagai plak, atau papul, dapat polipoid, pada penis, inguinal, skrotum (Gambar 1A,B) dan vulva (Gambar 2A). Umumnya permukaan KS lunak, dengan “*stuck-on*” appearance.^{5,8,9} Lesi dapat berwarna coklat hingga hitam. Sebagian besar lesi KS asimtomatik, tetapi terkadang dapat gatal, meradang, dan berdarah. Diagnosis KS di daerah genital menjadi lebih sulit karena hilangnya gambaran klasik KS akibat friksi dan maserasi.⁹

Diagnosis

Secara klinis, diagnosis KS di daerah genital tidak mudah. Dermoskopi dapat membantu penegakan diagnosis.⁹ Gambaran khas dermoskopik yang dimaksud berupa *milia-like cyst* dan *comedo-like openings* di atas dasar coklat muda sampai coklat tua/ hitam (Gambar 2B).¹⁰ Sebagai diagnosis banding perlu disingkirkan kondilomata akuminata untuk KS multipel, terutama yang berukuran besar, melanoma jika lesi berupa hiperpigmentasi, penyakit Bowen, *bowenoid papulosis*, karsinoma sel basal, dan polip fibroepitel.^{4,5,8} Pada pemeriksaan histopatologik didapatkan proliferasi papilomatosa berisi *horn cyst*, akantosis, dan hiperkeratosis (Gambar 2C).^{4,5,8}



Gambar 1. A) Keratosis seboroik, B) Lesi multipel pada batang penis.⁵



Gambar 2. A). Keratosi seboroik pada vulva B). Massa polipoid pada seluruh permukaan vulva C). Gambaran dermoskopik menunjukkan fisura dan rigi, disertai *comedo like opening*. Gambaran histopatologik menunjukkan akantosis, papilomatosis, *horn cyst* dan *pseudohorn cyst*.¹⁰

Tata laksana

KS umumnya tidak memerlukan terapi spesifik. Namun jika terjadi gangguan fungsi dan kosmetik dapat dilakukan eksisi tangensial, kuretase, bedah listrik, bedah beku dengan nitrogen cair, aplikasi asam trikloroasetat, dan laser CO₂.¹¹

Polip fibroepitel

Polip fibroepitel (PFE), yang juga disebut akrokordon, *skin tag* atau fibroma molle, adalah tumor yang umum ditemukan, berukuran kecil, berkonsistensi lunak, sebagian besar terdapat pada seseorang yang gemuk. Iritasi atau friksi berulang diperkirakan sebagai faktor penyebab.¹² Lesi PFE multipel seringkali berkaitan dengan diabetes melitus tipe 2, gangguan kardiovaskular, dan obesitas.¹²

Gambaran klinis

Umumnya tumor berupa pertumbuhan massa bertangkai berwarna kulit atau hiperpigmentasi, dan tampak sebagai nodus soliter atau multiple di permukaan atau papi-

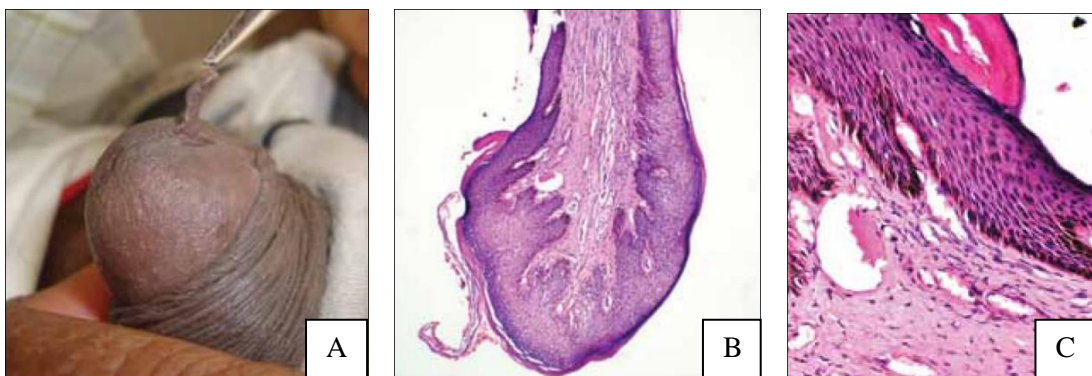
loma di atas kulit sehat (Gambar 3A). Sebagian besar PFE berdiameter 2-5 mm, tetapi PFE berukuran lebih dari 5 cm pernah dilaporkan.^{12,13} Pada perempuan predileksi di vulva, sedangkan pada laki-laki umumnya di lipat inguinal.^{10,14}

Diagnosis

Diagnosis dapat ditegakkan secara klinis. Sebagai diagnosis banding, perlu dipikirkan neurofibroma, lipoma, kista Bartholin, dll.¹³ Pemeriksaan histopatologik diperlukan untuk lesi yang tidak khas. Temuan histopatologik meliputi hiperplasia epitel skuamosa matur berlapis, peningkatan jaringan fibrokolagen di stroma, penebalan pembuluh darah, fibroblast *stellate* dan sekumpulan sel radang kronik perivaskular tanpa disertai tanda keganasan (Gambar 3B & 3C).^{13,15}

Tata laksana

Umumnya tidak membutuhkan penanganan, kecuali jika terdapat gangguan kosmetik atau mudah teriritasi.¹⁰ Metode pengangkatan meliputi eksisi, bedah listrik, bedah beku dan ligasi dengan sutura atau kawat tembaga.^{10,12}



Gambar 3 A). Polip fibroepitel pada glans penis B). Gambaran histopatologik menunjukkan struktur polipoid yang dilapisi oleh epitel skuamosa hiperplastik dengan jaringan fibrovaskular (H&E,10x) C). Hiperkeratosis dan papilomatosis dengan area subepitel terdiri atas stroma fibrosa dengan kongesti pembuluh darah (H&E,100x)¹⁵

TUMOR PRA-KANKER

Neoplasia intraepitel/karsinoma sel skuamosa *in situ*

Istilah ini didefinisikan sebagai perubahan intraepitel yang bersifat pra-maligna atau merupakan lesi prekursor karsinoma sel skuamosa (KSS) invasif. Analogi dengan lesi pra-maligna pada penis yang disebut *penile intraepithelial neoplasia* (PIN), lesi pra-maligna di vulva disebut dengan *vulvar intraepithelial neoplasia* (VIN).¹

Secara epidemiologi lesi dapat ditemukan pada semua kelompok usia. Insidens meningkat pada perempuan muda. HPV onkogenik diduga berperan, terutama tipe 16, 18, 31 dan 33. Liken sklerosus dan liken planus juga merupakan faktor predisposisi.¹⁶

KSS *in situ* secara umum terbagi menjadi tiga kelompok, yaitu penyakit Bowen, *erythroplasia of Queyrat*, dan *bowenoid papulosis*, dengan morfologi dan potensi keganasan yang berbeda-beda.¹⁷

Bowenoid Papulosis

Bowenoid papulosis (BP) secara epidemiologi lebih banyak terdapat pada laki-laki dan perempuan usia muda yang aktif secara seksual.¹⁸ Pada periode 2008-2012, terdapat dua kasus BP pada pasien laki-laki usia muda di Poliklinik Kulit & Kelamin RSCM. BP umumnya terdapat di batang penis, meskipun dapat ditemukan pada glans atau preputium. Lesi berupa papul eritematosa sampai violaseus, multipel, sirkumskrip, berukuran 2-10 mm, permukaannya dapat verukosa atau papilomatosa (Gambar 4A).¹⁸

Erythroplasia of Queyrat

Erythroplasia of Queyrat (EQ) adalah lesi KSS *in situ* yang melibatkan mukosa.¹⁹ Pada umumnya EQ terjadi pada laki-laki berusia lebih tua yang tidak disirkumsisi. Lesi bersifat soliter, berbatas tegas, seperti beludru, eritematosa, dan mengkilap (Gambar 4B) biasanya terdapat

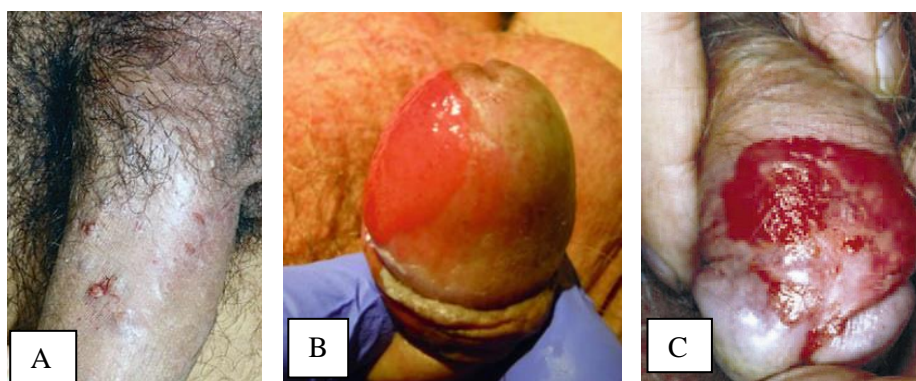
pada glans, preputium, sulkus koronarius, frenulum, dan meatus uretra.¹⁸ Transformasi EQ menjadi KSS invasif terjadi pada 10-33% kasus.¹⁸

Bowen's Disease

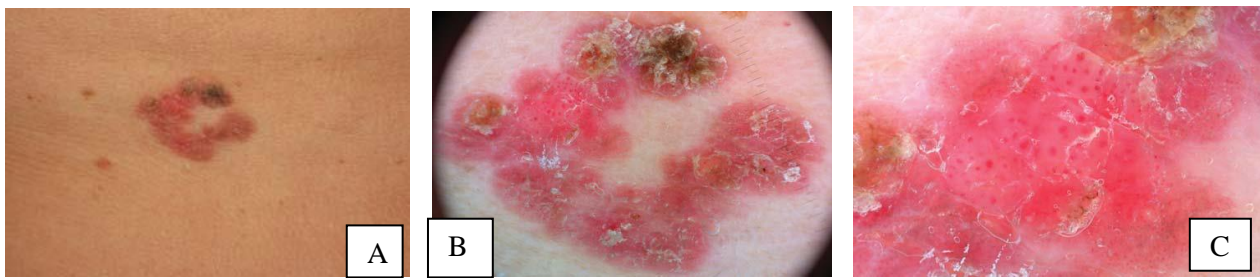
Bowen's disease (BD) merupakan neoplasia intraepitel pada kulit berkeratin pada penis dan vulva.¹⁶ BD biasanya lebih sering dijumpai pada usia tua.¹⁷ Pada tahun 2014, terdapat dua kasus BD penis di Poliklinik Kulit dan Kelamin RSCM. Lesi berupa plak eritematosa, soliter, berbatas tegas, dapat disertai bagian yang membasah atau berkrusta (Gambar 4C dan 5A). Ulserasi dan pertumbuhan nodular merupakan petunjuk adanya transformasi ganas, yang terjadi pada sekitar 5% kasus.¹⁷

Diagnosis

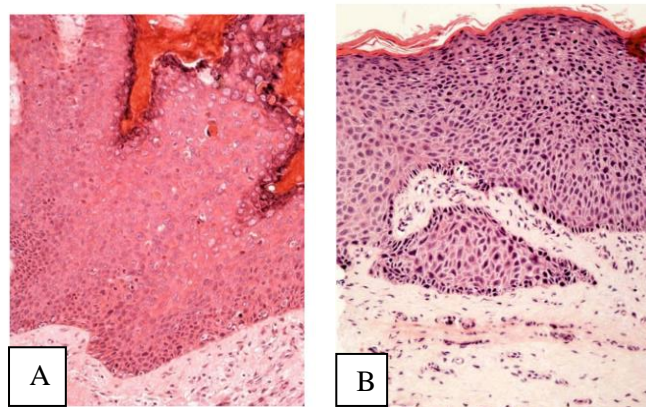
Diagnosis KSS *in situ* ditegakkan dengan pemeriksaan histopatologik.^{17,19} Pemeriksaan dermoskopik dapat meningkatkan akurasi diagnosis KSS dan KSS *in situ*.²⁰ Dermoskopi memberikan visualisasi struktur vaskular dan/atau jumlah pigmentasi pada lesi yang tidak tampak kasat mata. Struktur dermoskopik yang umum ditemukan adalah *glomerular/coiled vessels* dan skuama (gambar 5B dan 5C).²¹ Secara histologik, BP ditandai dengan hiperplasia psoriasiformis dengan keratinosit berinti atipik, mitosis atipik, nekrosis sel dan diskeratosis dengan maturasi sel normal (Gambar 6A). Gambaran histologik khas pada BP menunjukkan tanda sitologik keganasan pada arsitektur jinak. Secara histologik, EQ dan BD memberikan gambaran serupa. Temuan histopatologik umumnya meliputi akantosis, parakeratosis atau hiperkeratosis dan kehilangan maturasi epitel permukaan dengan *full thickness atypia*.¹⁸ Dibandingkan dengan BD, gambaran histopatologik EQ menunjukkan hipoplasia epitel yang lebih menonjol, sel diskeratotik *multinucleated* lebih banyak dan jumlah sel plasma meningkat (Gambar 6B).^{18,19}



Gambar 4 A) Bowenoid papulosis B). Erythroplasia of Queyrat C). Bowen's disease¹⁹



Gambar 5 A). Gambaran klinis *Bowen's disease* B). Pemeriksaan dermoskopik menunjukkan skuama pada permukaan dan *glomerular vessels* yang berkelompok C). Pada pembesaran tinggi dapat terlihat *glomerular vessels* dikelilingi dengan halo putih.²⁰



Gambar 6 A). Gambaran histopatologik *Bowenoid papulosis* B). *Erythroplasia of Queyrat*.¹⁹

Tata laksana

Pilihan terapi bergantung pada lokasi, perluasan penyakit, usia pasien dan jenis KSS *in situ*. Pada lesi lokal, biopsi diperlukan untuk menegakkan diagnosis, diikuti dengan eksisi. Rekurensi dapat terjadi pasca-terapi. Terapi topikal fluorourasil dan imikvimod dapat menjadi pilihan meski perlu diingat efek destruktif lokal yang mungkin terjadi.¹⁷

TUMOR GANAS

Karsinoma sel skuamosa

Karsinoma sel skuamosa (KSS) adalah bentuk keganasan tersering di daerah genital. Sekitar 95% tumor ganas pada vulva, penis, dan sekitarnya adalah KSS.^{5,22} Perkembangan KSS pada daerah genital terbagi dua yaitu terkait infeksi HPV dan tidak terkait infeksi HPV.^{4,18} Lesi kulit yang berkembang pada masing-masing jaras memiliki gambaran dan perjalanan klinis yang berbeda. Lesi terkait infeksi HPV memberikan gambaran yang bervariasi (papul dan plak merah muda, merah, coklat, hitam atau sewarna kulit) dan durasi antara KSS *in situ* dan KSS invasif yang lebih panjang. Sedangkan, lesi kulit yang tidak terkait infeksi HPV biasanya lebih tidak bervariasi (nodus eritematosa, putih dan sewarna kulit) dan

durasi antara KSS *in situ* dan KSS invasif yang lebih cepat.²³ KSS invasif biasanya terjadi pada pasien berusia lebih dari 60 tahun dan dapat didahului oleh lesi KSS *in situ*.¹

Gambaran klinis

KSS Verukosa

KSS verukosa dianggap sebagai varian *low-grade* dari KSS berdiferensiasi baik. Umumnya terdapat pada glans atau preputium dan jarang pada batang penis. Lesi bersifat eksofitik, atau berupa massa menyerupai kembang kol, cenderung tumbuh secara kontinu dan menyebabkan destruksi lokal dengan menginfiltrasi struktur sekitarnya.¹⁸ Secara klinis, KSS verukosa menyerupai *giant condyloma (Buschke-Lowenstein tumor)*.

KSS verukosa secara histopatologik ditandai dengan akantosis, hiperkeratosis, papilomatosis, dan *board-based pushing border*.¹⁸

KSS Invasif

Pada laki-laki dan perempuan, spektrum klinis bervariasi dari indurasi ringan, eritema, pertumbuhan verukosa sampai lesi nodular, dan ulkus. Gejala dapat berupa gatal, rasa terbakar, nyeri, duh tubuh, perdarahan, atau bau tak sedap.¹⁸

Pada laki-laki, lesi dapat tampak di seluruh bagian penis, termasuk glans (48%), preputium (21%), glans dan preputium (9%), sulkus koronarius (6%), dan batang penis (<2%).¹⁸ KSS invasif umumnya bermanifestasi sebagai nodus soliter berukuran 1–3 cm yang biasanya eritematosa atau putih.²³

Pada perempuan, KSS tersering di labia mayora atau minora, meskipun dapat terjadi di seluruh bagian vulva.²⁴ KSS invasif bermanifestasi sebagai nodus atau plak eritematosa, sewarna kulit atau putih. Pada lesi KSS umumnya dapat terjadi ulkus dengan dasar jaringan rapuh yang mudah berdarah.²³ Umumnya terlambat didiagnosis karena 50% pasien menunda berkonsultasi setelah gejala awal.¹⁸

Limfadenopati inguinal terdapat pada hampir 50% pasien pada saat diagnosis, tetapi hanya setengah pasien mengalami limfadenopati dengan metastasis kelenjar getah bening (KGB), sementara sisanya merupakan limfadenopati inflamatorik sekunder akibat infeksi tumor primer. Sekitar 20-25% yang secara klinis tidak disertai pembesaran KGB dapat mengalami mikrometastasis KGB.¹⁸

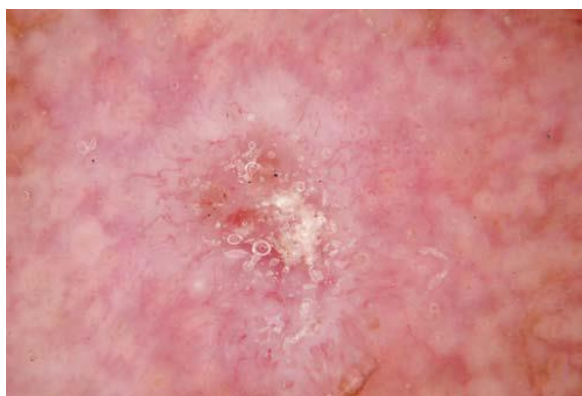
Diagnosis

Penegakan diagnosis dilakukan dengan biopsi dan pemeriksaan histopatologik. Pemeriksaan dermoskopi dapat membantu menilai pola vaskular tumor dan apabila terdapat gambaran non-spesifik lainnya misalnya eritema, skuama, erosi atau keratin, dapat memberikan petunjuk dalam penegakan diagnosis sebelum dilakukan pemeriksaan histopatologik sebagai baku emas. Pemeriksaan dermoskopik KSS invasif menunjukkan massa keratin dan ulserasi di tengah lesi, dikelilingi oleh *hairpin vessels*, *linear-irregular vessels* dan folikel rambut targetoid (biasanya disebut

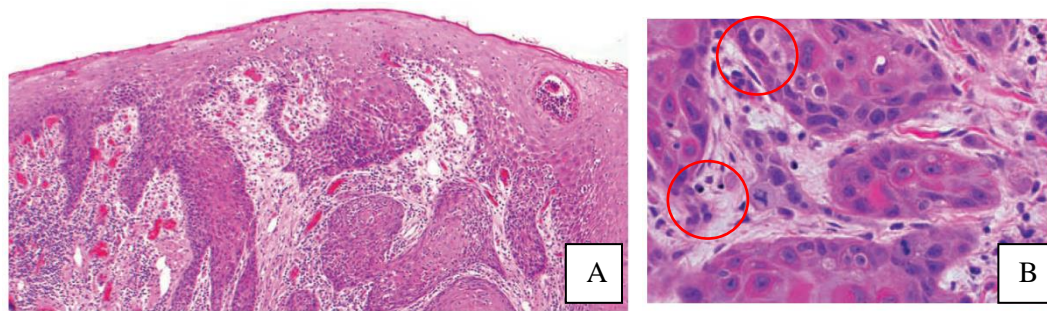
white circle) pada *white structureless area* (Gambar 7). Secara histologik, terdapat tiga sub tipe KSS, yaitu *warty*, *basaloid* dan *keratinizing*. Pada vulva, sub tipe *keratinizing* adalah sub tipe terbanyak, mencapai 65-80% KSS vulva.²⁵ Sebagai diagnosis banding, perlu dipikirkan kutil kelamin, liken planus dan keratosis seboroik. Pemeriksaan histopatologik diperlukan untuk diagnosis lesi yang mencurigakan di daerah genital.^{24,26} Pada pemeriksaan histopatologik KSS invasif dapat ditemukan beberapa sarang sel skuamosa neoplastik dengan *irregular contours* pada stroma. Aktivitas mitosis umumnya tampak jelas pada tepi sarang epitel skuamosa (Gambar 8A dan 8B).²

Tata laksana

Tata laksana KSS bergantung pada ukuran tumor, lokasi tumor, stadium, dan *grading*. Tujuan tatalaksana adalah eradikasi penyakit dan pembatasan gangguan anatomi. Eksisi bedah umum dilakukan, tetapi saat ini manajemen yang kurang invasif, misalnya bedah beku, elektrodesikasi dan kuretase, ablasi laser, *photodynamic* dan terapi topikal lebih dipilih. Untuk stadium tumor yang lebih rendah, pendekatan konservatif lebih dipilih, misalnya dengan sirkumsisi, *glansectomy*, *glans resurfacing* dan *Mohs micrographic surgery*. Untuk stadium tumor yang lebih tinggi, tatalaksana bedah yang lebih agresif, berupa penektomi atau vulvektomi total atau parsial mungkin dibutuhkan. Pada beberapa keadaan dapat dipertimbangkan radioterapi dan kemoterapi untuk KSS yang telah berinfiltrasi ke dalam. KSS pada umumnya bersifat agresif. Faktor prognostik yang penting dalam memprediksi kesintasan pasien dengan KSS penis adalah metastasis ke KGB.¹⁸



Gambar 7. Gambaran dermoskopik KSS invasif menunjukkan *scale-crust* dan gambaran vaskular polimorfik, meliputi *liner-irregular/serpentine*, *hairpin/looped* dan *dotted vessels*.²¹



Gambar 8 A). Gambaran histopatologik karsinoma sel skuamosa vulva. Tampilan sarang-sarang sel tumor epitel skuamosa dengan pola pertumbuhan ireguler B). Aktivitas mitosis umumnya tampak pada area perifer sarang sel tumor (lingkaran merah).²

PENUTUP

Tumor daerah genital meunjukkan gambaran klinis yang bervariasi. Pemeriksaan klinis dan penunjang berperan penting dalam penegakan diagnosis. Pemeriksaan dermoskopi dapat menunjang penegakan diagnosis. Pemeriksaan histopatologis adalah baku emas dalam penegakan diagnosis. Deteksi dini tumor daerah genital akan memperbaiki prognosis penyakit. Tinjauan pustaka ini diharapkan dapat menjadi ulasan singkat berbagai jenis tumor daerah genital yang sering ditemui pada praktik klinis sehingga dapat membantu mengurangi keterlambatan diagnosis.

DAFTAR PUSTAKA

- Chhieng D, Hui P, penyunting. Lesions of the vulva and vagina. Dalam: Chhieng D, Hui P, penyunting. *Cytology and Surgical Pathology of Gynecologic Neoplasm, Current Clinical Pathology*. London: Springer Science+Business; 2011.h.15-33
- Tumours of the vagina. Dalam: Kurman RJ, Carcangiu ML, Herrington CS, Young RH, penyunting. *WHO Classification of Tumours of Female Reproductive Organs*. Lyon: IARC Press; 2014. h.207-27
- Tumours of the penis. Dalam: Eble JN, Sauter G, Epstein JI, Sesterhenn IA. *Pathology and genetics of tumours of the urinary system and male genital organs*. Lyon: IARC Press; 2004. h.281-5
- Wollina U, Steinbach F, Verma S, Tchernev G. Penile tumours: a review. *JEADV*. 2014;28:1267–76.
- Rosenblatt A, de Campos Gudidi HG, Belda W . Miscellaneous benign disorders. Dalam: Rosenblatt A, de Campos Gudidi HG, Belda W. *Male Genital Lesion: The Urological Perspective*. Berlin: Springer-Verlag;2013. h.322-5
- Sevil A, Başsorgun CI. Giant seborrheic keratosis of the genitalia clinically mimicking a genital wart. *J Clin Exp Dermatol Res*. 2013; 4:185.
- Tardio JC, Bancalari E, Moreno A, Martí'n-Fragueiro LM. Genital seborrheic keratoses are human papillomavirus-related lesions, a linear array genotyping test study. *APMIS*. 2012; 120: 477–83
- Thakur JS, Thakur A, Chauhan CGS, Diwana VK, Chauhan DC. Giant pedunculated seborrheic keratosis of penis. *Indian J Dermatol*. 2008;53:37–38.
- Nath AK, Kumari R, Rajesh G, Thappa DM, Basu D. Giant seborrheic keratosis of the genitalia. *Indian J Dermatol*. 2012;57(4):310-12
- Donofrio P, Donofrio P, Catalfo P, Micali G. Benign neoplastic disorder. Dalam: Micali G, Cusini M, Donofrio P, Dinotta F, penyunting. *Atlas of Male Genital Disorders*. Milan: Springer Verlag; 2013.h.109-24
- Sudhakar N, Venkatesan S, Mohanasundari PS, Thilagavathy S, Elangovan P. Seborrheic keratosis over genitalia masquerading as Buschke Lowenstein tumor. *Indian J Sex Transm Dis*. 2015;36:77-9
- Rajput DA, Gedam JK, Patel A, Bhalerao M. Unusual presentation of acrochordon. *Indian J Clin Pract*.2013;5:436-8
- Garg S, Baveja S. Giant acrochordon of labia majora. *J Cutan Aesthet Surg*. 2015;8:119-20
- Maldonado VA. Benign vulvar tumors. *Best Pract Res Clin Obstet Gynaecol*. 2014;28:1088-97
- Kishan Kumar YH, Sujatha C, Ambika H, Seema S. Penile acrochordon: An unusual site of presentation- A case report and review of the literature. *Int J Health Allied Sci*. 2012;1:122-5
- Cooper SM, Wojnarowska F. Anogenital (non-venereal) disease. Dalam: Bologna JL, Jarizzo JL, Schaffer JV, penyunting. *Dermatology*. Edisi ke-3. Philadelphia: Elsevier-Saunders. 2012. h.1171-81
- Brady KL, Mercurio MG, Brown MD. Malignant tumors of the penis. *Dermatol Surg*. 2013;39:527-47
- Jasterzbski TJ, Schwartz R. Bowenoid papulosis. Dalam: Abramovits W, Graham G, Sha YH, Strumia R, penyunting. *Dermatologic Cryosurgery*. London: Springer-Verlag; 2016.h. 655--7
- Rosenblatt A, de Campos Gudidi HG, Belda W. Premalignant lesions of the penis. Dalam: Rosenblatt A, de Campos Gudidi HG, Belda W. *Male Genital Lesion: The Urological Perspective*. Berlin: Springer-Verlag;2013. h.375-86
- Zalaudek I, Argenziano G, Leinweber B, Citarella L, Hoffman-Wellenhof R, Malvey J, dkk. Dermoscopy of Bowen's disease. *Br J Dermatol*. 2004;150:1112-6
- Zalaudek I, Cameron A, Rosendahl C. Actinic keratosis, Bowen's disease, keratoacanthoma and squamous cell carcinoma. Dalam: Marghoob AA, Malvey J, Braun RP,

- penyunting. Atlas for Dermoscopy. Edisi ke-2 London: Elsevier; 2012.h.48-57
22. Adhikari P, Vietje P, Mount S. Premalignant and malignant lesions of the vagina. *Diagnostic Histopathology*. 2016;23:28-34
 23. Lynch PJ. Skin colored lesion. Dalam: Edwards L, Lynch PJ, penyunting. *Genital Dermatology Atlas*. Philadelphia: Lipincott Williams and Wilkins; 2011.h.214-9
 24. Sand FL, Thomsen SF. Clinician's update on the benign, premalignant, and malignant skin tumours of the vulva: the dermatologist's view. *Int Sch Res Notices*. 2017;2017:2414569. doi: 10.1155/2017/241456
 25. Alkatout I, Schubert M, Garbrecht N, Weigel MT, Jonat W, Mundhenke C, dkk. Vulvar cancer: epidemiology, clinical presentation and management options. *Int J Womens Health*. 2015;7:305-13
 26. Hacker NF, Eifel PJ, van der Velden J. Cancer of the vagina. *Int J Gynaecol Obstet*. 2015;131: 84-7.