

**PREVALENSI KELAINAN MATA PADA PASIEN KUSTA
DI SUATU WILAYAH PEMUKIMAN KUSTA DI TANGERANG:
Suatu survei pendahuluan**

Sri Linuwih Menaldi, Rosdeni Arifin,** Tjahjono D. Gondhowiardjo****

**Departemen Ilmu Kesehatan Kulit dan Kelamin
FK Universitas Indonesia/RSUPN dr. Cipto Mangunkusumo, Jakarta*

***SMF Mata Rumah Sakit Umum Daerah Cibinong*

****Departemen Mata*

FK Universitas Indonesia/RSUPN dr. Cipto Mangunkusumo, Jakarta

ABSTRAK

Keterlibatan mata pada penyakit kusta sering terjadi dan masih merupakan masalah kesehatan yang serius, namun hanya sedikit data yang dipublikasikan. Kelainan mata akibat penyakit kusta dapat menyebabkan kebutaan dan termasuk cacat tingkat dua yang dapat mengganggu produktivitas pasien kusta setelah kecacatan pada ekstremitasnya. Kelainan mata ekstraokuler yang dapat terjadi berupa madarosis dan lagofthalmos, yang mudah didiagnosis oleh petugas kesehatan atau dokter yang bukan dokter spesialis mata. Komplikasi intraokuler yang dapat menyebabkan kebutaan secara langsung adalah katarak, uveitis, dan glaukoma. Tujuan survei pendahuluan ini adalah untuk mendapatkan data komplikasi pada mata akibat infeksi Mycobacterium leprae (M. leprae), dan untuk digunakan sebagai acuan penelitian lebih lanjut. Hasil survei yang dilakukan di pemukiman sekitar wilayah RS Sitanala Tangerang, ditemukan kelainan katarak menduduki prevalensi tertinggi yaitu 24,68%, diikuti oleh uveitis dengan prevalensi 23,41% dan 13,92% ditemukan uveitis bilateral. Pemeriksaan kelainan mata seyogianya dilakukan oleh dokter spesialis mata yang kompeten di bidangnya. Dengan demikian tata laksana kasus kusta dapat dilakukan terintegrasi, sehingga kebutaan dapat dicegah lebih dini.

Kata kunci: kusta, keterlibatan mata

**PREVALENCE OF OCULAR DISORDER ON LEPROSY PATIENTS
IN A LIVING AREA IN TANGERANG:
A pilot survey**

ABSTRACT

Ocular involvement in leprosy is common, but little data has been published. The purpose of this preliminary survey is to obtain data on eye complications caused by Mycobacterium leprae infection (M. leprae), and to be used as a reference for further research. The most common eye disorders are madarosis and lagophthalmos, both are easily diagnosed by a health professional or physician who is not an ophthalmologist. Further ocular involvement may cause direct blindness, such as uveitis, or indirect blindness due to lagophthalmos or cataracts. Result of survey conducted at leprosy community in Sitanala Tangerang Hospital found that cataract is the most prevalent abnormality with 24.68%, followed by uveitis with prevalence of 23.41% and 13.92% is found to have bilateral uveitis. Examination of ocular disorders should be performed by a competent ophthalmologist. Thus, the management of leprosy cases should be integrated, so that ocular complications including blindness can be prevented earlier.

Keywords: leprosy, ocular involvement

Korespondensi:

Jl. Diponegoro 71, Jakarta Pusat
Telp/Fax: 021-31935383
Email: susetyo_mr@yahoo.com

PENDAHULUAN

Kusta merupakan penyakit infeksi yang disebabkan oleh *Mycobacterium leprae*, dengan afinitas utama pada saraf tepi, kemudian kulit dan organ tubuh lain termasuk mata. Keterlibatan mata pada kusta dapat terjadi akibat invasi bakteri langsung pada mata karena adanya lesi di sekitar mata. Di samping itu, secara tidak langsung dapat terjadi akibat terbentuknya granuloma di sekitar mata dan adneksanya, serta keterlibatan saraf di sekitar kelopak mata saat terjadi reaksi kusta.¹ Selain itu invasi bakteri dapat juga secara hematogen dan menyebar ke dalam jaringan uvea, yaitu iris, korpus siliaris, jaringan trabekuler, dan khoroid, yang kaya vaskularisasi. Kelainan inipun dapat terjadi sebelum atau selama pengobatan, bahkan lebih sering terjadi setelah pengobatan selesai. Berbagai bentuk kelainan pada mata yang mudah dikenali oleh dokter yang bukan dokter spesialis mata antara lain madarosis, lagofthalmos, mata merah, mata kering dan katarak. Sedangkan gangguan pada mata lainnya yaitu uveitis, yang merupakan inflamasi pada jaringan uvea harus diperiksa dengan alat *slitlamp* yang hanya dapat dilakukan oleh dokter spesialis mata.² Berdasarkan kepustakaan, dilaporkan bahwa lagofthalmos dan gangguan pada uvea merupakan keterlibatan mata yang berpotensi menyebabkan kebutaan pada pasien kusta.³

Angka kejadian keterlibatan mata pada kusta di dunia bervariasi. Singh⁴ melakukan penelitian di India pada tahun 2014, mendapatkan keterlibatan mata sebesar 39,4%. Pada tahun 2015, Rao⁵ melaporkan berbagai bentuk kelainan mata, tersering ialah madarosis sebesar 58,33%; diikuti dengan gangguan kornea 38,8%; lagofthalmos 38,3%; dan kebutaan mencapai 30,55%. Komplikasi mata terbanyak ditemukan pada kusta tipe multibasiler (MB) dan usia yang lanjut. Risiko gangguan pada mata meningkat bila terlambat didiagnosis dan berakibat terlambat diobati.¹ Hal ini tentu akan meningkatkan angka kecacatan pada mata.

Data keterlibatan mata pada kusta di Indonesia yang dipublikasikan antara lain laporan yang diperoleh melalui survei cepat di Gresik dan Lamongan, Jawa Timur pada tahun 1997-1998. Pada laporan tersebut diperoleh data keterlibatan mata 7% dari 112 pasien kusta dengan kecacatan.⁶ Berdasarkan data morbiditas Poliklinik Kulit dan Kelamin Rumah Sakit Dr. Cipto Mangunkusumo, Jakarta tahun 2013-2015, didapatkan 2,4% dari 501 kasus kusta baru yang mengalami lagofthalmos.⁷ Diagnosis awal gangguan mata ini ditegakkan hanya berdasarkan pemeriksaan klinis pada saat melengkapi lembar evaluasi pencegahan cacat kusta. Bila ditemukan gangguan mata, pasien kemudian dirujuk ke Poliklinik Mata, untuk tata laksana lebih lanjut. Lagofthalmos dan uveitis merupakan gangguan mata yang dapat menyebabkan kebutaan pada pasien kusta. Kebutuhan pada pasien kusta perlu dicegah, karena gangguan fungsi penglihatan sangat berpengaruh pada aktivitas kehidupan sehari-hari, terutama bila telah

mengalami gangguan sensibilitas pada kedua telapak tangan dan kaki.

Sebagai upaya mengatasi gangguan penglihatan tersebut, dilakukan pemeriksaan mata melalui survei cepat untuk mendapatkan data prevalensi kelainan mata pada pasien kusta. Untuk mendapatkan data yang akurat, dilakukan pemeriksaan kolaboratif yang melibatkan dokter spesialis kulit dan kelamin bersama dokter mata. Tulisan ini merupakan laporan yang memaparkan hasil survei pendahuluan berkaitan dengan keterlibatan mata pada kusta. Data prevalensi ini akan digunakan sebagai data dasar penelitian selanjutnya.

METODE

Dilakukan survei dengan cara mengumpulkan warga dari pemukiman sekitar Rumah Sakit Kusta (RSK) Sitanala, Tangerang, yang sedang berobat atau telah menyelesaikan pengobatan kusta. Wilayah ini merupakan area pemukiman pasien kusta beberapa dekade terakhir. Sebanyak 320 orang pasien kusta atau yang pernah mengalami kusta datang ke Gedung Serba Guna di wilayah tersebut untuk mengikuti kegiatan pemeriksaan kulit dan mata terkait kusta. Setelah diberi penjelasan tentang tujuan pemeriksaan, dimintakan persetujuan secara lisan dan dicatat dalam rekam medik. Diagnosis kusta telah dikonfirmasi sebelumnya oleh dokter spesialis kulit, dan dilanjutkan dengan pemeriksaan mata oleh dokter spesialis mata di Poliklinik RS Kusta Sitanala. Hanya pasien dengan kelainan mata yang diperiksa lebih rinci. Pemeriksaan mata dilakukan dengan menggunakan refraktometri untuk pemeriksaan visus, *slit lamp* untuk pemeriksaan segmen anterior, pemeriksaan tekanan intraokuler dengan tonometri Schiottz dan tes Schirmer untuk pemeriksaan air mata.

HASIL

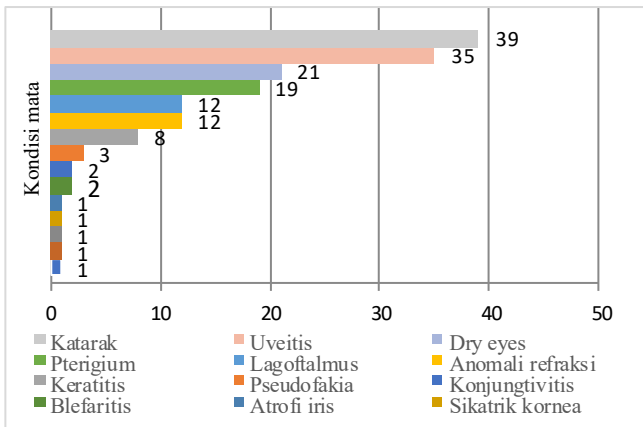
Sebanyak 320 orang yang datang pada saat survei diperoleh tipe MB 138 orang (43,13%) yang diperiksa oleh dokter mata mengalami kelainan pada mata. Berdasarkan riwayat pengobatan, didapatkan 130 (94,20%) orang sudah menyelesaikan pengobatan atau *release from treatment/ RFT*, dan 8 (5,80%) orang sisanya masih menjalani pengobatan di RS Kusta Sitanala. Pasien laki-laki lebih banyak dibandingkan dengan perempuan, yaitu 79 (57,25%) vs 59 (42,75%) orang. Kebanyakan pasien berusia dewasa, dengan jumlah terbanyak dalam kelompok usia produktif, yaitu usia 25-60 tahun (62,59%), sedangkan usia anak kurang dari 18 tahun hanya 2,88%. Di antara 8 orang yang masih berobat, terdapat 1 orang anak usia 16 tahun dengan diagnosis morbus Hansen tipe *borderline lepromatosa* (BL) dengan reaksi eritema nodosum leprosum (ENL), belum bekerja, dan saat pemeriksaan sedang dalam pengobatan bulan ke-6. Tujuh orang sisanya berusia dewasa, terdiri

atas 2 orang perempuan dan 5 orang laki-laki. Data demografik ini dapat dilihat pada tabel 1.

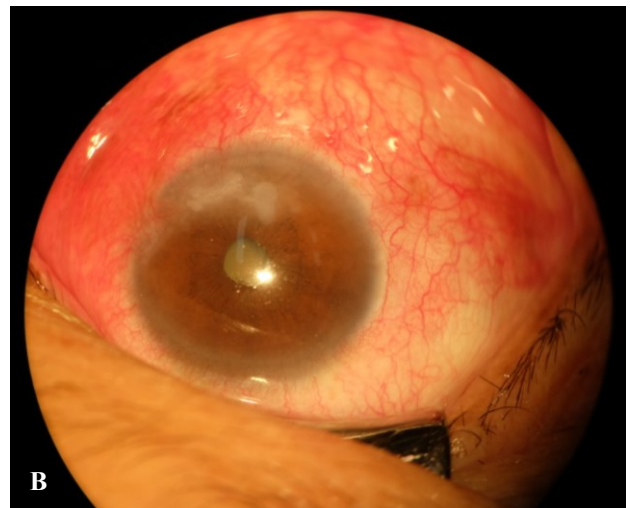
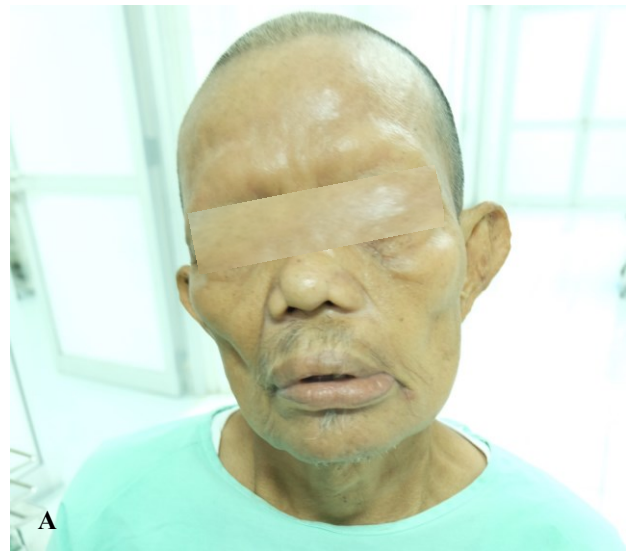Tabel 1. Data demografik pasien kusta di wilayah pemukiman

Karakteristik	Jumlah (N=138)	Persen (%)
Usia (tahun)		
≤ 18 tahun	4	2,88
18-25 tahun	1	0,72
25-60 tahun	87	62,59
≥ 60 tahun	46	33,33
Tipe kusta		
Multibasiler (MB)	138	43,13
Status pengobatan		
Masih berobat	9	5,80
Release from treatment/RFT	130	94,20

Pada pemeriksaan kondisi mata pasien, kelainan mata dapat dijumpai lebih dari satu macam pada satu orang, demikian pula dapat mengenai satu atau dua mata. Dengan demikian jumlah kelainan mata yang diperoleh melebihi jumlah pasien yang diperiksa. Pada pemeriksaan tersebut didapatkan 15 macam kelainan mata yang diperoleh dari 158 bola mata. Data kelainan mata dapat dilihat pada Gambar 1. Beberapa contoh kelainan mata ditampilkan dalam Gambar 2 dan 3.



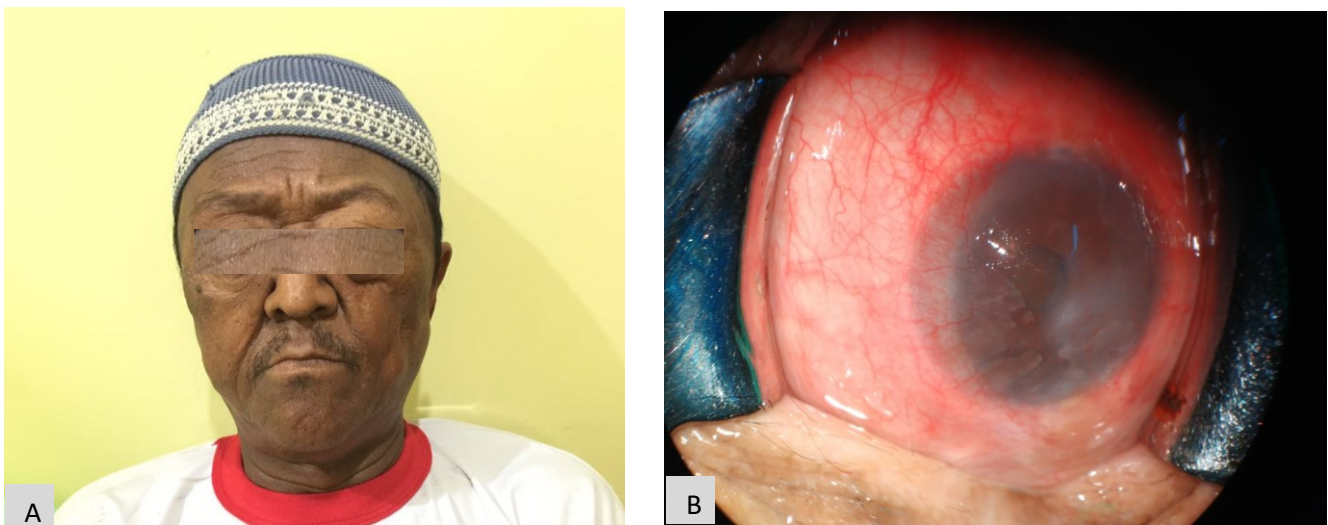
Gambar 1. Kondisi mata pada pasien kusta yang diperiksa



Gambar 2A menunjukkan kelainan madarosis bilateral, lagofthalmos bilateral disertai ekropion, keratitis OS, uveitis ODS, dan katarak ODS dengan visus 4/60 pada OD dan 1/ pada OS.

Gambar 2B. menunjukkan gambaran bola mata kanan (OD), konjungtiva hiperemis, kornea KPs (+), COA sel /flare (-), Fibrin dan globi granuloma (+), I/P sinekia posterior dan tampak nodul Koeppe, L keruh.*

*) OD (oculus dextra), OS (oculus sinistra)



Gambar 3A dan B. Pasien kusta tipe MB dengan uveitis OS derajat III dengan visus 1/60.

PEMBAHASAN

Keterlibatan mata pada kusta seringkali tidak terdeteksi saat awal pengobatan, karena mungkin tidak dikeluhkan oleh pasien, atau baik dokter maupun pasien lebih fokus pada kelainan kulitnya. Beberapa laporan penelitian menunjukkan prevalensi kelainan mata yang beragam. Ebeigbe⁸ pada penelitiannya di Afrika mendapatkan kelainan mata berupa lagofthalmos (29%) menempati urutan kedua setelah madarosis (72,5%). Sedangkan Reddy⁹ pada penelitiannya di India mendapatkan lagofthalmos menduduki urutan pertama, diikuti dengan anestesi kornea dan uveitis. Kedua peneliti ini melakukan penelitian pada pasien kusta yang berada di pusat rehabilitasi.

Pada survei ini, keterlibatan mata pada kusta tipe MB cukup banyak, yaitu katarak (24,68%) ditemukan terbanyak disusul oleh uveitis yang ditemukan pada 37 mata (23,41%) dari 158 bola mata, 22 mata (13,92%) menderita uveitis bilateral, dan lagofthalmos 12 mata (7,59%). Katarak merupakan kekeruhan pada lensa mata yang dapat terjadi akibat penggunaan steroid dalam jangka waktu lama atau akibat komplikasi uveitis. Komplikasi uveitis merupakan inflamasi pada jaringan uvea (iris, korpus siliaris, dan trabekularis atau khoroid) yang diduga akibat terbentuknya kompleks imun di intra okuler. Kedua kelainan mata tersebut merupakan penyebab kebutaan dan uveitis bilateral merupakan cacat tingkat dua yang fatal. Hal ini sangat berbeda bila dibandingkan dengan kelainan mata terbanyak dari Poliklinik Kulit dan Kelamin RS Dr. Cipto Mangunkusumo, yaitu lagofthalmos sebesar 2,4%. Perbedaan ini disebabkan data di Poliklinik Kulit dan Kelamin RSCM adalah data yang diperoleh dari pasien yang sedang berobat, sedangkan dalam survei ini diperoleh dari subjek yang telah menyelesaikan peng-

obatan. Keadaan ini sesuai dengan beberapa pustaka yang menyatakan bahwa kelainan mata pada kusta lebih sering terjadi setelah pengobatan selesai.^{2,3}

Pemeriksaan kondisi mata dalam survei ini, dilakukan pada pasien kusta yang umumnya telah menyelesaikan pengobatan beberapa tahun sebelumnya. Tidak dilakukan kontrol rutin pada mata setelah mereka menyelesaikan pengobatan keterbatasan survei ini, akibat tidak bisa mendapatkan data yang akurat tentang saat timbulnya kelainan mata, hubungan dengan tipe kusta, dan kapan diagnosis dan pengobatan diberikan, serta waktu menyelesaikan pengobatan.

SIMPULAN

Keterlibatan mata pada kusta sering dialami oleh pasien kusta, baik yang belum atau sedang dalam pengobatan, bahkan lebih sering terjadi dalam periode telah menyelesaikan pengobatan. Gangguan penglihatan dapat dicegah lebih awal, melalui program pengawasan lanjut dan pemeriksaan oleh dokter spesialis mata secara berkala, walaupun pasien telah menyelesaikan pengobatan. Dengan demikian kualitas hidup pasien dapat lebih baik, mengingat penglihatan yang baik sangat diperlukan oleh pasien, terutama bila telah mengalami gangguan sensibilitas pada tangan dan kakinya.

DAFTAR PUSTAKA

1. Lewallen S, Courtright P. Ocular involvement in leprosy. Dalam: Nunzi E, Massone C, penyunting. *Leprosy a practical guideline*. Italia: Springer-Verlag;2012.h.247-54.
2. Ebezner D. Ocular leprosy. Dalam: Kumar B, Kar HK, penyunting. *IAL Textbook of leprosy*. Edisi ke-2. New Delhi: Jaypee Brothers Medical Publishers; 2016. h.370-93.

3. Daniel E, Ffytche TJ, Rao PSSS, Kempen JH, Diener-West M, Courtight P. Incidence of ocular morbidity among multibacillary leprosy patients after completion of 2 year course of multidrug therapy. *Br J Ophthalmol.* 2006;90:568-73.
4. Singh L, Malhotra R, Bundela RK, Garg P, Dhillon KS, Chawla S, dkk. Ocular disability-WHO grade 2 in person affected with leprosy. *Indian J Lepr.* 2014; 86:1-6.
5. Rao DS. Incidence of ocular manifestation in type of leprosy. A clinical study. *J Evidence Based Med & Healthcare.* 2015;2:8183-8.
6. Schreuder PA, Liben D, Wahyuni S, Van den Broek J, De Soldenhoff R. A Comparison of Rapid Village Survey and Leprosy Elimination Campaign, detection methods in two districts of East Java, Indonesia, 1997/1998 and 1999/2000. *Lepr Rev* 2002; 73:366-75.
7. Data Morbiditas Poliklinik Kulit dan kelamin RS dr. Cipto Mangunkusumo, Jakarta, Divisi Morbus Hansen Tahun 2013-2015. Tidak dipublikasikan.
8. Ebeigbe JA, Kio F. Ocular leprosy in institutionalized Nigerian patients. Nigeria: Department of Optometry, University of Benin; 2011. Diunduh dar <https://www.ncbi.nlm.nih.gov/pmc/articles/PMC3158530>. (18 April 2018).
9. Reddy SC, Raju BD. Ocular lesions in the inmates of Leprosy Rehabilitation Centre. *Int J Biomed Sc.* 2006;289-94. Diunduh dari ownloaded from: <https://www.ncbi.nlm.nih.gov/pmc/articles/PMC3614610>. (18 April 2018)